




Pediatría

www.elsevier.es/revistapediatria



Reporte de caso

Oclusión aórtica aguda en un lactante de 6 meses y falla cardiaca secundaria: tratamiento con trombólisis intraarterial aórtica



Cesar E. Jiménez^{a,*}, Juan Pablo Rozo^b, Leonardo Randial^c y Natalia Vélez^d

^a Jefe de Servicio de Cirugía Vascular, Hospital Universitario Clínica de San Rafael, Bogotá, Colombia

^b Cardiólogo Pediatra Hemodinamista, Hospital Universitario Clínica de San Rafael, Bogotá, Colombia

^c Cirujano Vascular, Hospital Universitario Clínica de San Rafael, Bogotá, Colombia

^d Residente de Pediatría II año, Universidad Militar Nueva Granada, Hospital Universitario Clínica de San Rafael, Bogotá, Colombia

INFORMACIÓN DEL ARTÍCULO

Historia del artículo:

Recibido el 4 de abril de 2016

Aceptado el 22 de abril de 2016

On-line el 6 de julio de 2016

Palabras clave:

Trombólisis

Oclusión aórtica

Falla cardiaca

Miocarditis

R E S U M E N

La oclusión aórtica en niños es una entidad rara pero que puede ser devastadora, llevando a la muerte o a complicaciones a largo plazo que deterioran severamente la calidad de vida (falla cardiaca, insuficiencia renal, amputación de miembros inferiores, isquemia mesentérica, hipoplasia de extremidades, claudicación). Otras causas en los niños son los síndromes de hipercoagulabilidad, el trauma abdominal cerrado o las patologías cardiacas como la miocardiopatía dilatada, siendo la miocarditis aguda la causa más frecuente de esta, al igual que alteraciones estructurales del corazón.

Presentamos el caso de un lactante de sexo femenino con oclusión aórtica aguda, secundaria a embolismo cardiaco del ventrículo izquierdo con trombo asociado a miocarditis viral, que generó isquemia de miembros inferiores y falla cardiaca severa, manejado por vía endovascular con trombólisis intraarterial con recanalización aórtica completa y reversión de la falla cardiaca.

© 2016 Revista Pediatría EU. Publicado por Elsevier España, S.L.U. Este es un artículo Open Access bajo la licencia CC BY-NC-ND (<http://creativecommons.org/s/by-nc-nd/4.0/>).

Acute aortic occlusion and secondary heart failure in a 6 month-old infant: Thrombolytic treatment

A B S T R A C T

Aortic occlusion in neonates is rare, but can be devastating, leading to death or long-term complications that severely impair the quality of life (heart failure, kidney failure, lower

Keywords:

Thrombolysis

Aortic occlusion

* Autor para correspondencia.

Correo electrónico: cesarejmd@yahoo.com (C.E. Jiménez).

<http://dx.doi.org/10.1016/j.rcpe.2016.04.002>

0120-4912/© 2016 Revista Pediatría EU. Publicado por Elsevier España, S.L.U. Este es un artículo Open Access bajo la licencia CC BY-NC-ND (<http://creativecommons.org/s/by-nc-nd/4.0/>).

Heart failure
Myocarditis

limb amputation, mesenteric ischaemia, among others). The main cause of aortic occlusion in neonates is umbilical artery catheterisation. Other causes, such as hypercoagulable syndromes, blunt abdominal trauma, or cardiac diseases, such as myocarditis, structural abnormalities of the heart are also important in producing thrombi.

A case is presented of an infant with acute aortic occlusion, secondary to left ventricular cardiac embolism of a thrombus secondary to viral myocarditis, which led to lower limb ischaemia and severe heart failure. It was managed with endovascular intra-arterial aortic thrombolysis with complete recanalisation and reversal of heart failure.

© 2016 Revista Pediatría EU. Published by Elsevier España, S.L.U. This is an open access article under the CC BY-NC-ND license (<http://creativecommons.org/licenses/by-nc-nd/4.0/>).

Introducción

Las entidades vasculares en los niños son raras, dado que no padecen enfermedades ateroscleróticas y los fenómenos tromboembólicos son igualmente escasos, pero cuando se presentan pueden poner en alto riesgo la vida o las extremidades y requieren manejo en centros especializados a cargo de cirujanos vasculares entrenados en técnicas endovasculares. Estadísticamente en pediatría el período neonatal es la época donde los fenómenos tromboembólicos, tanto arteriales como venosos, se presentan con mayor frecuencia. La incidencia anual de fenómenos tromboembólicos en los diferentes trabajos publicados oscila entre 0,07 y 0,5/10.000 niños de la población general, con 5,3 casos/10.000 ingresos hospitalarios infantiles (excluidos neonatos y los accidentes cerebrovasculares)¹.

El uso de procedimientos diagnósticos y terapéuticos endovasculares ha revolucionado la práctica de los cirujanos vasculares, ofreciendo terapias más efectivas, menos invasivas y con mejores resultados que la cirugía abierta^{1,2}.

La oclusión aórtica en los recién nacidos es causada de manera más frecuente por la cateterización de la arteria umbilical; en otros casos los episodios embólicos arteriales son secundarios a patología cardíaca, ya sea valvular o propia del miocardio (miocarditis), iatrogénicos por cateterización de las arterias periféricas o por trauma. La literatura en esta patología es escasa y solo existen presentaciones de casos o series de casos, sin estudios aleatorizados, lo que hace difícil evaluar cuál es el mejor manejo.

Presentamos el caso de un lactante de sexo femenino con un embolismo cardiogénico por miocarditis viral con oclusión aórtica aguda y falla cardíaca secundaria más compromiso renal, que se manejó por vía endovascular con trombólisis y angioplastia renal de manera exitosa. El paciente se ha controlado después de 4 meses de la oclusión y se encuentra en excelentes condiciones.

Presentación del caso

Paciente femenina de 6 meses de edad que ingresa al hospital universitario Clínica San Rafael por cuadro de 3 días de evolución con síntomas respiratorios, tos, irritabilidad, palidez mucocutánea e hiporexia, con antecedente personal de dermatitis atópica. Por dificultad respiratoria, desaturación severa y falla ventilatoria se inicia ventilación mecánica

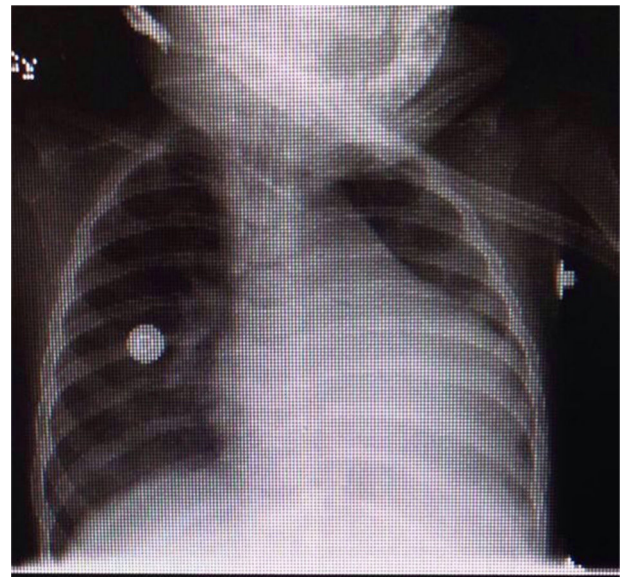


Figura 1 – Radiografía de tórax con cardiomegalia.

invasiva y se traslada a la unidad de cuidados intensivos pediátricos. En la radiografía de tórax se observan opacidades alveolares multilobares y cardiomegalia (fig. 1).

Se realizó ecocardiograma, que reveló miocardiopatía dilatada, disfunción sistodiastólica severa con fracción de eyección del 30% y fracción de acortamiento del 16%, insuficiencia mitral moderada e hipertensión pulmonar leve; se evidenció signo de contraste espontáneo en el ventrículo izquierdo con un trombo en el ápex del mismo de 6 × 5 mm, y se llegó a la conclusión de que la disfunción cardíaca era secundaria a una miocarditis viral. Concomitantemente cursó con hipertensión arterial sistémica, sobre el percentil 99 + 5, asociado a disminución de los pulsos de miembros inferiores y frialdad distal, por lo cual se solicitó angiotomografía de aorta torácica y abdominal con contraste, en la que se visualizó oclusión por un trombo en «silla de montar» en la aorta abdominal a nivel de la bifurcación de las arterias ilíacas (fig. 2).

Conjuntamente con los servicios de cuidados intensivos pediátricos, cardiología, hemodinamia pediátrica y cirugía vascular, se decide realizar trombólisis in situ percutánea por vía braquial (figs. 3 y 4) con activador tisular el plasminógeno (rTPA, Bhoeringer Ingelgheim, Alemania), en bolo

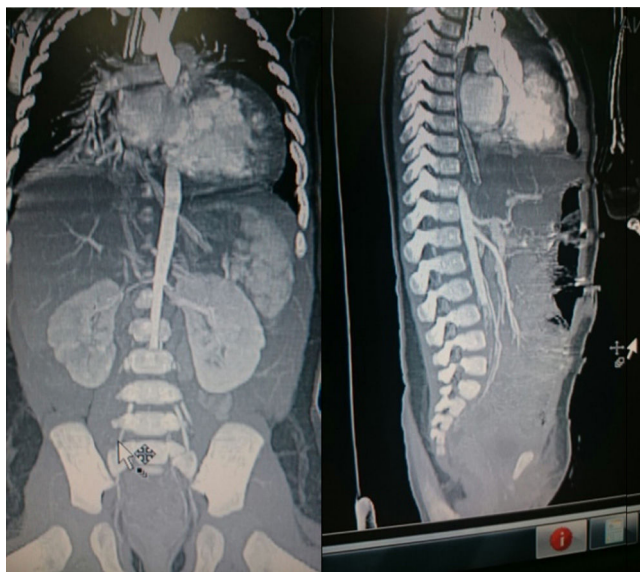


Figura 2 – Angiotomografía con defecto de llenado de la aorta abdominal a nivel de la bifurcación y el origen de las 2 iliacas causado por un trombo «en silla de montar» (corte sagital y coronal).

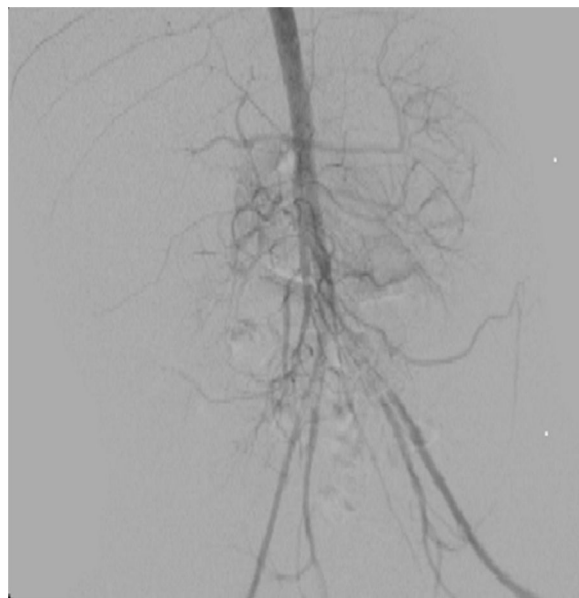


Figura 4 – La arteriografía en aorta descendente por vía braquial muestra un defecto de llenado de la aorta abdominal a nivel de la bifurcación y el origen de las 2 iliacas causado por un trombo «en silla de montar».

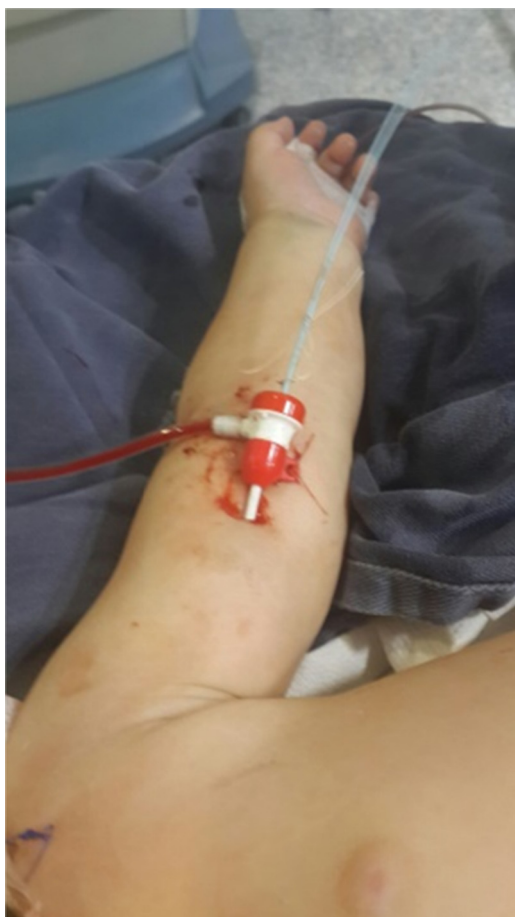

Figura 3 – Acceso braquial izquierdo con introductor 4 fr.

de 0,7 mg/kg, continuando con una infusión de 0,3 mg/kg/h durante 24 h.

Cursó con normalización de los pulsos en miembros inferiores, con adecuada perfusión distal. Dos días después persistió con hipertensión arterial sistémica, por lo cual se realizó ecoDopler de arterias renales, donde se demostró estenosis de la arteria renal derecha, razón por la cual fue necesario proceder a una arteriografía renal por vía femoral derecha, en la que se demostró remisión total del trombo de la aorta abdominal y se visualizó la estenosis de la arteria renal derecha (fig. 5), la cual se resolvió por angioplastia con balón sin complicaciones (figs. 6 y 7). Presentó adecuada evolución, ecoDopler de arterias renales de control normal y ecocardiograma con mejoría lenta y progresiva de la función ventricular izquierda sin evidencia de trombos intracavitarios cardiacos. Dos meses después del evento la paciente presenta mejoría significativa en la fracción de eyección, control adecuado de las cifras de presión arterial sistémica, y continúa en manejo médico con enoxaparina, diuréticos del asa y enalapril. Se descartó por parte del servicio de hematología pediátrica la presencia de un síndrome de hipercoagulabilidad en esta paciente.

Discusión

La oclusión aórtica aguda es una de las 4 catástrofes patológicas de la aorta —los llamados síndromes aórticos agudos— que puede llevar a la muerte o a la pérdida de ambas extremidades; las otras 3 son: disección aórtica aguda, rotura del aneurisma de la aorta y úlcera aórtica penetrante aguda. Son entidades frecuentes en los pacientes mayores de 65 años con factores asociados como hipertensión arterial, diabetes, hiperlipidemia, tabaquismo y aterosclerosis instaurada de la aorta.

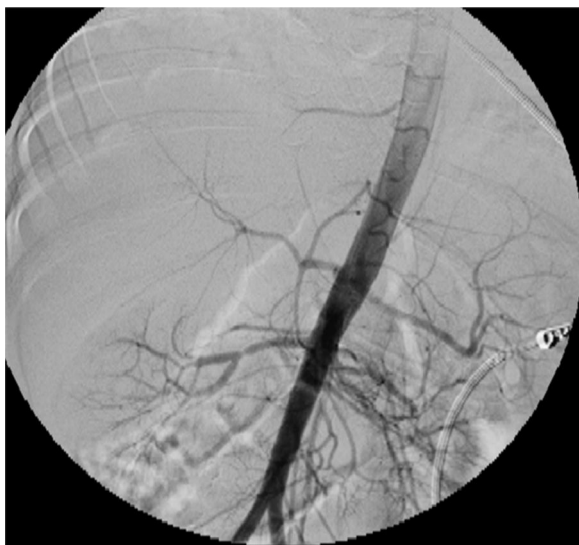

Figura 5 – La arteriografía en la aorta descendente por vía femoral derecha demostró remisión total del trombo de la aorta abdominal y determinó la estenosis de la arteria renal derecha.

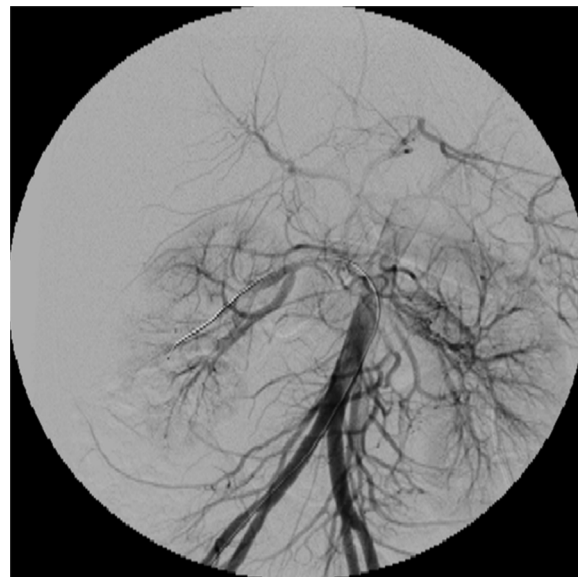


Figura 7 – Arteriografía de control final. Se observa resolución de la estenosis de la arteria renal derecha, al igual que la aorta descendente libre de trombos.

En los niños no existen estos factores de riesgo y, por ende, son inexistentes^{3,4}.

La oclusión aórtica aguda en neonatos está motivada principalmente por la cateterización de la arteria umbilical, y en la medida en que existan más neonatos con patologías complejas, esta entidad aumentará. El catéter transumbilical se utiliza para transfusión sanguínea, monitoreo hemodinámico, toma de muestras, nutrición parenteral, infusión de antibióticos y soluciones de alta osmolaridad. Los catéteres multiorificios y de materiales como polietileno y poliuretano son más trombogénicos que los de silicona o los de un solo

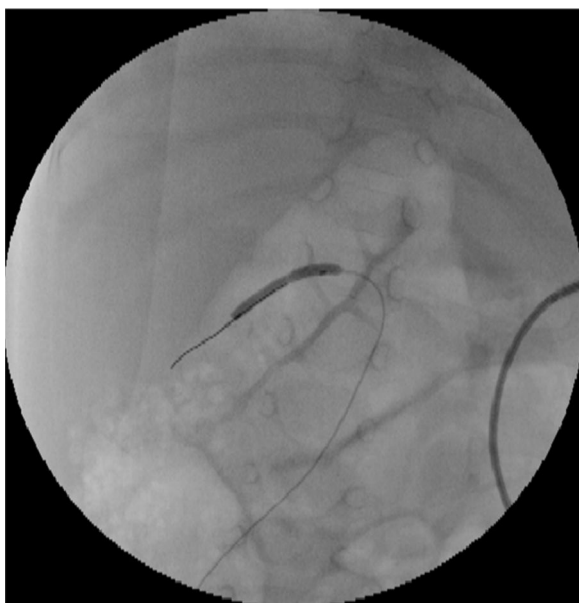

Figura 6 – Angioplastia con balón en la estenosis de la arteria renal derecha.

orificio; las recomendaciones de uso de estos catéteres —lavar antes y después de su manipulación con solución salina heparinizada, tiempos de utilización cortos y manipulación escasa del catéter— hacen que los riesgos de complicaciones sean menores. Existen otras causas de oclusión aórtica: síndromes de hipercoagulabilidad, policitemia, sepsis, enfermedad cardíaca congénita, deshidratación, homocistinuria^{5,6}.

Los neonatos tienen un mayor riesgo de fenómenos tromboembólicos dado por⁷:

1. Anomalías del desarrollo cardíaco (foramen oval, ductus arterioso persistente).
2. Estado hipofibrinolítico.
3. Inmadurez del sistema hematológico, dado por niveles bajos de antitrombina III, proteína C y S.

La oclusión aórtica aguda se puede presentar clínicamente con disminución de la perfusión de los miembros inferiores, isquemia arterial aguda crítica, disfunción renal y falla cardíaca por aumento de la resistencia vascular periférica. Nuestra paciente presentaba síntomas de falla cardíaca y disminución de perfusión distal. Las tres opciones terapéuticas en estos casos son⁵⁻⁸:

1. Anticoagulación plena.
2. Trombectomía quirúrgica por vía retroperitoneal o transperitoneal.
3. Trombólisis intraarterial directa.

Anticoagulación plena

Se basa en el uso de anticoagulantes —heparina fraccionada o no fraccionada—, cuyo único objetivo es disminuir el proceso de coagulación, optimizar los lechos distales y evitar la propagación del trombo; es inefectivo en gran parte de casos, ya

que no repermeabiliza las estructuras ocluidas y tiene riesgo de sangrado y complicaciones isquémicas, dado que no permite la reapertura de los flujos. Algunos estudios recomiendan este manejo y, si el paciente empeora o no mejora, intervenirle ya sea por vía quirúrgica o endovascular. La anticoagulación tanto en patología venosa como arterial en adultos, en casos de isquemias críticas o trombosis venosas proximales, tiene pobres resultados, por lo que la trombólisis es la mejor opción⁹.

La dosis recomendada de enoxaparina en niños de 0 a 2 meses es de 1,5 mg/kg cada 12 h, y para mayores de 2 meses, de 1 mg/kg cada 12 h por un periodo de 23 días como mínimo¹⁰.

Trombectomía quirúrgica

Procedimiento quirúrgico mediante el que se accede a la aorta abdominal ya sea por vía retroperitoneal izquierda o transperitoneal. Se realiza una arteriotomía aórtica longitudinal, se extraen los trombos y se cierra de nuevo la aorta. Al ser un procedimiento invasivo tiene muchas complicaciones, con alta incidencia de síndrome de reperfusión, lo que genera en muchos casos la muerte, al liberar de manera abrupta el flujo sanguíneo a los miembros inferiores con la liberación de metabolitos anaerobios a la circulación sistémica, generándose acidosis metabólica severa, arritmias cardíacas, falla cardíaca y falla renal. En niños este procedimiento está asociado además a enterocolitis necrosante. La vía retroperitoneal es preferible, ya que en algunos casos estos pacientes van a necesitar diálisis y en niños se utiliza la cavidad peritoneal para ello, por lo que con la vía retroperitoneal no se transgrede la cavidad peritoneal⁸⁻¹⁰.

Trombólisis

Es un procedimiento endovascular de amplio uso en los últimos 20 años para fenómenos trombóticos venosos o arteriales. Se basa en la colocación de un catéter por vía percutánea que se deja dentro del trombo y se procede a la liberación de un agente trombolítico local *in situ*, lo que genera destrucción del trombo de manera activa y lenta en un periodo de infusión de 24 a 48 h, con la posibilidad de poder evaluar el resultado de manera angiográfica y solucionar la obstrucción de base con angioplastias con balón o stents.

Este procedimiento es más seguro, ya que es mínimamente invasivo y el síndrome de reperfusión es de más difícil presentación, ya que la reperfusión se realiza de manera lenta y paulatina, a diferencia de la reperfusión quirúrgica por cirugía abierta. La complicación más temida es el sangrado, el cual se presenta en menos del 5% de los casos. Debe tenerse en cuenta que el paciente no presente contraindicación para el uso de los agentes trombolíticos⁹⁻¹¹.

Para la trombosis aórtica neonatal existen diferentes artículos que la soportan, con buenos resultados, inicialmente usando estreptoquinasa y por vía periférica, pero este medicamento ya no se utiliza por los riesgos de reacciones alérgicas y la mayor incidencia de sangrado. El agente más usado en la actualidad es el activador tisular del plasminógeno (rTPA), ya que tiene una vida media más corta, menor antigenicidad, activación directa del plasminógeno y no inhibición ante la alfa-2 antiplasmina. La infusión a nivel locoregional

genera mejores resultados y menor incidencia de complicaciones que suministrar el agente trombolítico por vía sistémica¹¹⁻¹³.

El uso de trombolíticos en pediatría no es muy amplio, y se ha recomendado especialmente para el manejo de catéteres ocluidos y con extensión del trombo a las cavidades cardíacas o para trombosis arteriofemoral luego de cateterismos cardíacos. No existen protocolos estandarizados de infusión como en los adultos, y los artículos varían de acuerdo a la dosis a suministrar, oscilando desde dosis bajas de 0,02-0,08 mg/kg/h hasta 0,1-1 mg/kg/h. La variación está dada también por la indicación por la cual se quiera usar el medicamento y el volumen de trombo a lisar; para trombosis aórtica neonatal se recomienda una dosis de 0,7 mg/kg en bolo y una infusión de 0,2 mg/kg/h por 24 h. No recomendamos la infusión concomitante de heparina ni el uso de ningún agente antiagregante, porque esto aumenta el riesgo de sangrado, como se ha demostrado en los estudios en adultos^{9,12-16}.

Luego de las trombólisis es muy importante el seguimiento clínico de estos pacientes para evitar discrepancias en el crecimiento de las extremidades afectadas por la isquemia o la claudicación arterial a consecuencia de la hipoperfusión generada por los eventos isquémicos oclusivos o la fibrosis secundaria, por el proceso de cicatrización de un trombo o la presencia de hipertensión arterial o disfunción renal, que puede estar dada por estenosis secundarias al proceso de cicatrización normal de un trombo que, como en este caso, se diagnosticaron tempranamente y se manejaron por vía endovascular de manera satisfactoria¹⁶⁻¹⁸.

De acuerdo a la revisión de la literatura, los métodos endovasculares son una herramienta útil para el manejo de oclusiones aórticas en neonatos. La cirugía con extracción abierta del trombo puede ser útil en los casos de contraindicación de trombólisis. La trombólisis es la primera opción de manejo en estos pacientes, teniendo en cuenta que se debe realizar en centros especializados con experiencia en técnicas endovasculares y manejo de los agentes trombolíticos, con disponibilidad de cirujano vascular, hemodinamista pediátrico y unidades de cuidado intensivo neonatal para poder intervenir tempranamente y reconocer complicaciones que requieran cirugía. El manejo solo con anticoagulación es muy ineficaz y además puede generar complicaciones tardías con oclusión de arterias viscerales y secuelas como falla renal o hipoplasia en el crecimiento de extremidades inferiores, por lo que las técnicas intervencionistas son mejores y, como en este caso, con la presencia de una estenosis fija de la arteria renal que se manejó igualmente por vía endovascular de manera satisfactoria¹⁹⁻²³.

Responsabilidades éticas

Protección de personas y animales. Los autores declaran que para esta investigación no se han realizado experimentos en seres humanos ni en animales.

Confidencialidad de los datos. Los autores declaran que han seguido los protocolos de su centro de trabajo sobre la publicación de datos de pacientes.

Derecho a la privacidad y consentimiento informado. Los autores declaran que en este artículo no aparecen datos de pacientes.

Conflicto de intereses

Los autores declaran no tener conflicto de intereses.

BIBLIOGRAFÍA

1. Angeles A. Trastornos tromboticos de la coagulación: trombosis y tratamiento antitrombótico en niños. *An Pediatr Contin.* 2007;5:189-96.
2. Jiménez CE, Peña D. Tratamiento endovascular del trauma vascular periférico. *Rev Col Cir.* 2012;27:290-7.
3. Jiménez CE, Randial L, Rozo JP, Vélez N. Malformación vascular hepática con falla cardiaca secundaria en un infante de dos meses, manejada con ónix, presentación de un caso y revisión de la literatura. *Pediatr.* 2015;48:106-12.
4. Roberto Ch, Germano M, Yamume T, Efreem C, Marone E, Bertoglio L, et al. Endovascular treatment of aortic arch aneurysms. *J Vasc Bras.* 2008;7:90-8.
5. Andersen N, Williams J, Jennifer H, Asad A, McCann R, Hughes G. Results with an algorithmic approach to hybrid repair of the aortic arch. *J Vasc Surg.* 2013;57:655-67.
6. Lofland GK, Russo P, Sethia B, de Leval M. Aortic thrombosis in neonates and infants. *Ann Surg.* 1988;208:743-5.
7. Arshad A, McCarthy MJ. Management of limb ischemia in neonate and infant. *Eur J Vasc Endovasc Surg.* 2009;38:61-5.
8. Himmel P, David S, Mongkolsmai CH, Khanna N. Neonatal thoracoabdominal aortic thrombosis associated with the umbilical catheter. Successful management by trans aortic thrombectomy. *J Vasc Surg.* 1986;4:119-23.
9. Hatch E, Burrington J. Neonatal aortic occlusion with successful embolectomy. *J Pediatr Surg.* 1971;6:665.
10. Bontadelli J, Moeller A, Schmugge Mallowany J, Mobagel P, Knoppert D. Enoxaparin therapy for arterial thrombosis in infants with congenital heart disease. *Intensive Care Med.* 2007;33:1978-84.
11. Knowlson GT, Marsden HB. Aortic thrombosis in the newborn period. *Arch Dis Child.* 1978;53:164-6.
12. Jimenez CE, Pedraza C, Alvarado E. Safety and efficacy of thrombolysis in peripheral arterial occlusion. *Técnicas endovasculares.* 2013;16:26-35.
13. Stout C, Koehl G. Aortic embolism in a newborn infant. *Am J Dis Child.* 1970;120:74-6.
14. Marques J, Gonçalves C. Post-catheterisation arterial thrombosis in children — pathophysiology, prevention, and treatment. *Cardiol Young.* 2014;24:767-73.
15. Kirk CR, Bhrolchain C, Qureshi S. Streptokinase for aortic thrombosis. *Arch Dis Child.* 1988;63:1086-7.
16. Hartmann J, Hussein A, Trowitzsch E. Treatment of neonatal thrombus formation with recombinant tissue plasminogen activator: Six years experience and review of the literature. *Arch Dis Child Fetal Neonatal Ed.* 2001;85:F18-22.
17. Jasani B, Nanavat R. Neonatal aortic thrombosis as a result of congenital homocystinuria. *Indian Pediatr.* 2013;50:1054-5.
18. Krause N, Schneider H, Weibel M, Paul T. Thrombosis of the aorta abdominalis in infants diagnosis and thrombolytic therapy. *Klin Padiatr.* 2012;224:179-82.
19. Berger C, Françoise M, Durand C, Sandre D, Gouyon JB. Use of tissue plasminogen activator in the treatment of aortic thrombosis in newborn infants. *Arch Pediatr.* 1994;1:1014-8.
20. Chaikof E, Dodson T, Salam A, Lumsden B, Smith R. Acute arterial thrombosis in the very young. *J Vasc Surg.* 1992;16:428-35.
21. Vilas GN, Brouillette RT, Scott JP, Shkolnik A, Conway J, Wiringa K. Neonatal aortic thrombosis: Recent experience. *J Pediatr.* 1986;109:101-8.
22. Godoy J, DeMarchi C, Fonseca M, Monteiro C, Moscardini A. Thrombosis of the abdominal aorta in a newborn: Case report and review of literature. *J Pediatr Surg.* 2003;38:11-2.
23. Nagel M, Tuckuviene R, Paes B, Chan AK. Neonatal aortic thrombosis: A comprehensive review. *Klin Padiatr.* 2010;222:134-9.