



Pediatría

www.elsevier.es/revistapediatria



Reporte de caso

Sarcoma Granulocítico (Cloroma) en pediatría. Reporte de caso



Juan Rojas^a, María Álvarez^b y Diana Vanessa Suárez^{c,*}

^a Residente de Infectología Pediátrica, Universidad del Bosque, Bogotá, Colombia

^b Hematóloga-oncóloga Pediatra, Hospital Infantil Los Ángeles, Pasto, Colombia

^c Residente de Pediatría, Universidad Libre-Seccional Cali, Cali, Colombia

INFORMACIÓN DEL ARTÍCULO

Historia del artículo:

Recibido el 1 de diciembre de 2015

Aceptado el 13 de enero de 2016

On-line el 28 de febrero de 2016

Palabras clave:

Sarcoma Granulocítico

Tumor

Órbita

Cadera

Leucemia mieloide aguda

R E S U M E N

Antecedentes: El Sarcoma Granulocítico (SG) o cloroma es una neoplasia de comportamiento sólido de baja frecuencia, compuesto de células precursoras de granulocitos que se producen en una ubicación extramedular. Se presenta entre el 3% al 9% de los pacientes con Leucemia Mieloide aguda (LMA), afectando principalmente a menores de 15 años, siendo así una patología poco frecuente.

Resumen del caso: Se describe el caso de una paciente de género femenino de 11 años con cuadro clínico de 8 meses de evolución, inicia con dolor en pierna izquierda y cadera, que aumenta con reposo, 15 días después de su hospitalización, presenta proptosis unilateral rápidamente progresiva, diagnosticada finalmente como sarcoma granulocítico.

Conclusión: Aunque es una neoplasia de muy baja frecuencia de presentación, la identificación precoz del SG es importante por su adecuada respuesta a radioterapia y quimioterapia sistémica.

© 2016 Revista Pediatría EU. Publicado por Elsevier España, S.L.U. Este es un artículo Open Access bajo la licencia CC BY-NC-ND (<http://creativecommons.org/licenses/by-nc-nd/4.0/>).

Granulocytic sarcoma (chloroma). Case report

A B S T R A C T

Background: The granulocytic sarcoma (SG) or chloroma is a solid tumour consisting of granulocyte precursor cells formed in an extramedullary location. It occurs in between 3% to 9% of patients with acute myeloid leukaemia (AML), and affecting mainly children under 15 years old.

Case summary: The case is presented of an 11 year-old girl with 8 months of inflammatory type pain in the left leg and hip, which increased with rest. On the 15 day of admission she had a rapidly progressive unilateral proptosis, which was diagnosed as a granulocytic sarcoma.

Keywords:

Granulocytic sarcoma

Tumour

Orbit

Hip

Acute Myeloid Leukaemia

* Autor para correspondencia.

Correo electrónico: divane30@gmail.com (D.V. Suárez).

<http://dx.doi.org/10.1016/j.rcpe.2016.01.001>

0120-4912/© 2016 Revista Pediatría EU. Publicado por Elsevier España, S.L.U. Este es un artículo Open Access bajo la licencia CC BY-NC-ND (<http://creativecommons.org/licenses/by-nc-nd/4.0/>).

Conclusion: Although it is a rare tumour, early identification of SG is very important given the good response to radiotherapy and systemic chemotherapy

© 2016 Revista Pediatría EU. Published by Elsevier España, S.L.U. This is an open access article under the CC BY-NC-ND license (<http://creativecommons.org/licenses/by-nc-nd/4.0/>).

Introducción

El Sarcoma Granulocítico (SG), también llamado cloroma, por su color macroscópico al exponerse al aire, es un tumor sólido de células inmaduras de origen mielóide, que incluye, mieloblastos, promielocitos y mielocitos¹, frecuente en los pacientes con leucemia mielóide aguda (LMA) y sobre todo en el subtipo M2^{2,3}, aunque puede presentarse también acompañando a otros trastornos hematológicos como leucemia mielóide crónica, hipereosinofilia, policitemia vera o metaplasia mielóide⁴.

Puede presentarse en cualquier lugar del cuerpo, pero las ubicaciones más comunes son, tejidos blandos, hueso, peritoneo, nodos linfáticos y sistema gastrointestinal⁵; entre ellas se ha descrito la localización orbitaria.

La órbita, especialmente en los niños puede estar involucrada en un número de enfermedades oftálmicas y no oftálmicas. Las lesiones comunes son la celulitis orbitaria, quistes dermoides, rhabdomyosarcoma y hemangioma⁶. Sin embargo también existen algunas causas poco frecuentes, como el sarcoma Granulocítico (SG).

Descripciones radiológicas del SG en el área de cabeza y cuello son raras en la literatura médica^{4,7} y se limita principalmente a reportes de casos^{8,9}.

Descripción del caso

Paciente de género femenino de 11 años de edad, ingresa al Hospital Infantil Los Ángeles de Pasto, con 8 meses de dolor crónico en pierna y cadera izquierda, tipo urente, cede con reposo y genera limitación de movimiento, asociado a pérdida de 4 kilos de peso desde el inicio del dolor. A su ingreso contaba con electromiografía con radiculopatía lumbosacra izquierda de L5 y S1 con compromiso axonal en fase de denervación, Tomografía Computarizada (TC) de cadera con engrosamiento perióstico en iliaco izquierdo en región adyacente a la articulación; se sospecha osteomielitis versus lesión tumoral, se hospitaliza para estudios complementarios.

En la Resonancia magnética (RM) de pelvis se observa engrosamiento perióstico, en el hueso de la cadera izquierda sugestivo de lesión tumoral, posible Sarcoma de Ewing. (fig. 1). Para aclarar etiología, se realizó cirugía exploratoria evidenciándose infiltración profunda de tejidos blandos y hueso iliaco izquierdo, por lo que se toma biopsia incisional abierta de la lesión.

Reporte de biopsia consistente con SG. La inmunohistoquímica mostró positividad para Mieloperoxidasa (MPO), CD117, Y CD3 en algunas células; CD34 negativo. Se realiza aspirado de médula ósea, descartando Leucemia Mielóide Aguda (LMA). Se inicia quimioterapia intravenosa con Citarabina 100 mg/m²

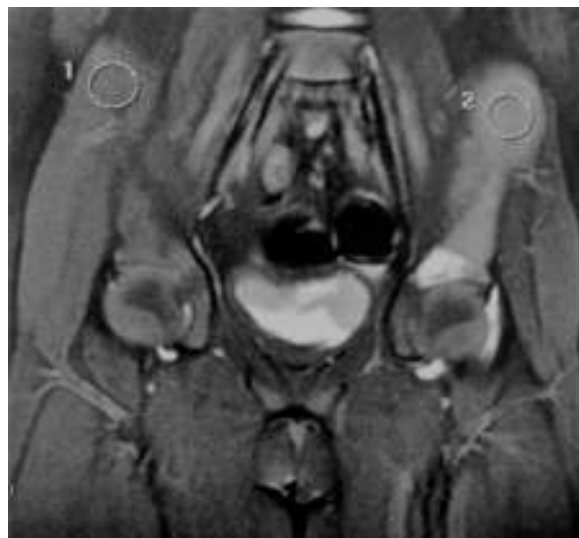

Figura 1 – Resonancia magnética de pelvis. En secciones coronales de los huesos de la cadera derecha (1) y los tejidos blandos no se muestra cambios. Lesión neoplásica primaria en hueso iliaco izquierdo (2).

por 7 días e Idarrubicina 10 miligramos (mg)/m², quimioterapia intratecal con Citarabina. Primer ciclo de quimioterapia sin complicaciones, se da egreso.

4 días después del egreso, la paciente reingresa por edema palpebral izquierdo de novo, con proptosis, conjuntiva hiperémica, hipopión mínimo, movimientos extra oculares superior e inferior comprometidos. En fondo de ojo: se observa disco normal con vasos tortuosos dilatados. Ojo derecho normal.

La TC de cráneo reveló lesión 3 × 1 cm, bien definida en cara superior de la órbita izquierda con realce de contraste. Destrucción del hueso, sin extensión intracraneal (fig. 2).

Se continúa manejo con quimioterapia y radioterapia, con regresión progresiva de proptosis, y de síntomas oculares adicionales, quedando con pequeña nodulación en cuadrante superior externo del ojo izquierdo, sin alteraciones visuales.

La paciente logra remisión completa 1 año después de inicio del manejo. TC de orbitas de control sin alteraciones y RM de pelvis con secuelas óseas en iliaco izquierdo, sin lesiones activas. En el momento con 2 años y 6 meses con remisión total de enfermedad, en seguimiento clínico.

Aspectos éticos

Para la publicación de este reporte de caso, el representante legal de la paciente firmó el consentimiento informado, y la paciente firmó asentimiento informado.

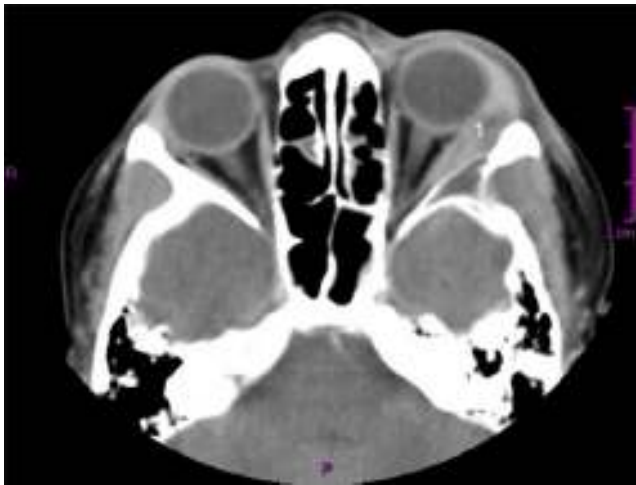


Figura 2 – TC axial de cráneo con contraste. Reporta lesión de 3 × 1 cm, bien definida en cara superior de la órbita izquierda con realce de contraste, se evidencia destrucción ósea (1).

Discusión

El SG o cloroma es una neoplasia compuesta por células precursoras de granulocitos que se producen en una ubicación extramedular. El término cloroma “tumor verde” se deriva de la coloración verdosa de la lesión, atribuible a la mieloperoxidasa en las células del linaje granulocítico².

La teoría de la formación de estas lesiones es que las células progenitoras hematopoyéticas normales se unen selectivamente al estroma de la médula ósea y empiezan a proliferar y a diferenciarse.

Se cree que la predilección por hueso o participación subperióstica en el esqueleto axial puede estar relacionada con la hematopoyesis activa en estas ubicaciones¹⁰. Los casos orbitales pueden ser explicados por su origen a partir de hueso adyacente o menos comúnmente, glándula lagrimal o los músculos extraoculares.

El diagnóstico diferencial de la proptosis aguda infantil incluye la celulitis orbitaria, pseudotumor inflamatorio, quiste dermoide roto, rabdomiosarcoma, hemangioma, neuroblastoma y sarcoma mieloides. De todas las lesiones orbitarias, el 5% son malignas¹¹.

El SG puede progresar a LMA (73% de los pacientes), sin embargo, solo el 3% al 9% de las pacientes con LMA presentan SG^{12,13}. Las lesiones del SG son múltiples y sólidas, se repite en diferentes sitios en casi el 50% de los pacientes³. En nuestro caso no se presentó leucemia.

La órbita, cráneo y espacios epidurales son los sitios preferidos de cabeza y cuello del SG dado a que surgen en la médula ósea y atraviesan los canales de Havers para alcanzar el periostio. Raras Lesiones han sido reportadas en el maxilar superior, paladar blando, senos paranasales, nasofaringe, glándulas salivales, cuero cabelludo y el hueso temporal^{3,14}.

Los sarcomas de tejidos blandos se identifican como iso-denso o hiperdenso en la TC sin contraste de cráneo o en músculos¹⁵. Estos hallazgos de imagen se observaron en

nuestro caso. Sin embargo las imágenes diagnósticas, solo permiten sospechar la lesión. Por tanto la inmunohistoquímica es la ayuda diagnóstica definitiva. El SG es inmunoreactivo para MPO, CD117 y CD68; CD45 y CD43 son positivos en la mayoría de los casos; CD34 y CD3 también se ha reportado positivo¹⁶. En nuestro caso se muestra positividad para MPO, CD117, Y CD3 en algunas células; CD34 negativo

Los SG no son comunes, sin embargo son importantes para reconocer precozmente dado que presentan mejoría con quimioterapia sistémica y radioterapia, aun cuando no tengan médula ósea comprometida¹². En el caso descrito en este reporte, el SG se redujo de tamaño inmediatamente después de la quimioterapia y la radiación, sin dejar secuelas.

Conclusiones

Se debe incluir el SG dentro de las sospechas diagnósticas de masas orbitarias en pacientes con alteraciones hematológicas.

El diagnóstico definitivo del SG, se realiza mediante inmunohistoquímica

A pesar de la baja frecuencia del SG, es importante su reconocimiento precoz, dada su adecuada respuesta a quimioterapia y radioterapia.

REFERENCIAS

1. Guermazi A, Feger C, Rousselot P, Merad M, Benchaib N, Bourrier P, et al. Granulocytic sarcoma (chloroma): imaging findings in adults and children. *AJR Am J Roentgenol.* 2002;178(2):319-25.
2. Shields J, Stopyra G, Marr B, Shields C. Bilateral Orbital Myeloid Sarcoma as Initial Sign of Acute Myeloid Leukemia: Case Report and Review of the Literature. *Arch Ophthalmol.* 2003;121:138-42.
3. Noh BW, Park S-W, Chun J-E, Kim JH, Kim HJ, Lim MK. Granulocytic Sarcoma in the Head and Neck: CT and MR Imaging Findings. *Clinical and Experimental Otorhinolaryngology.* 2009;2(2):66-71, <http://dx.doi.org/10.3342/ceo.2009.2.2.66>.
4. Pui MH, Fletcher BD, Langston JW. Granulocytic sarcoma in childhood leukemia: imaging features. *Radiology.* 1994;190:698-702.
5. Yilmaz AF, Saydam G, Sahin F, Baran Y. Granulocytic sarcoma: a systematic review. *American Journal of Blood Research.* 2013;3(4):265-70.
6. Sethi A, Ghose S, Gujral S, Jain P, Kumar R. Childhood proptosis: The invaluable, though often overlooked peripheral blood smear. *Indian J Ophthalmol.* 2001;49(2):121-3.
7. Ooi GC, Chim CS, Khong PL, Au WY, Lie AK, Tsang KW, et al. Radiologic manifestations of granulocytic sarcoma in adult leukemia. *AJR Am J Roentgenol.* 2001 Jun;176(6):1427-31.
8. Lee YH, Lee NJ, Choi EJ, Kim JH. Granulocytic sarcoma (chloroma) presenting as a lateral neck mass: initial manifestation of leukemia: a case report. *Eur Arch Otorhinolaryngol.* 2006 Jan;263(1):16-8.
9. Nayak DR, Balakrishnan R, Raj G, Pillai S, Rao L, Manohar C. loytic sarcoma of the head and neck: a case report. *Am J Otolaryngol.* 2001;22(1):80-3. *Granu.*
10. Davis JL, Parke DW 2nd, Font RL. Granulocytic sarcoma of the orbit. A clinicopathologic study. *Ophthalmol.* 1985;92(12):1758-62.

11. Zimmerman LE, Font RL. Ophthalmologic manifestations of granulocytic sarcoma (myeloid sarcoma or chloroma): the third Pan American Association of Ophthalmology and American Journal of Ophthalmology Lecture. *Am J Ophthalmol.* 1975;80:975-90.
12. Isik P, Tavit B, Tunç B, Yarali N, Demir A, Cetin M. Extramedullary orbital granulocytic sarcoma without bone marrow involvement: a report of two cases. *Pediatr Hematol Oncol.* 2011;28(1):65-70.
13. Mandal P, Dolai T. Early diagnosis and prompt therapy can save one's eye. *Clin Cancer Investig J.* 2015;4:243-5.
14. Zhou J, Bell D, Medeiros LJ. Myeloid Sarcoma of the Head and Neck Region. *Arch Pathol Lab Med.* 2013;137(11):1560-8.
15. Guerhazi A, Feger C, Rousselot P, Merad M, Benchaib N, Bourrier P, et al. Granulocytic sarcoma (chloroma): imaging findings in adults and children. *AJR Am J Roentgenol.* 2002;178(2):319-25.
16. Aggarwal E, Mulay K, Honavar SG. Orbital extra-medullary granulocytic sarcoma: clinicopathologic correlation with immunohistochemical features. *Surv Ophthalmol.* 2014;59(2):232-5.